·病例报道·

气颅1例的原因分析和文献复习

郑娉娉 方金燕

气颅临床多见于开放性颅脑损伤和颅脑术后的患者，其他的原因包括颅内或鼻窦、耳部感染，腰椎穿刺术后等。本次病例患者经历脑梗塞血管介入治疗、高压氧治疗后发现气颅，并伴随产气杆菌的血流感染，病情复杂。结合影像学检查考虑患者为血管造影引起的气颅，总结气颅1例的原因并文献复习，现报道如下。

1 病例资料

患者，男性，84岁，因“突发言语不能、右侧肢体无力5 h”于2017年8月19日至当地医院就诊，入院行头颅CT提示左侧顶叶密度略减低，考虑急性脑梗塞，予阿替普酶针48 mg静脉溶栓。患者溶栓效果不佳，同时行头颈部血管CT造影提示左侧大脑中动脉闭塞，考虑存在急诊介入指征，予气管插管，全麻下行左侧大脑中动脉取栓术，并左侧大脑中动脉植入血管支架一枚。术后4 h患者出现双侧瞳孔不等大，深昏迷，行头颅CT提示左侧大脑大片出血，予脱水降颅压等对症支持治疗，患者神志情况无明显好转。2017年9月11日患者转入康复医院，行5次高压氧治疗。2017年10月4日患者因重度贫血转入我院治疗。既往有高血压、2型糖尿病及房颤病史，患者入院查体：昏迷，格拉斯格昏迷评分：1+T+1分，体温36.8 ℃，血压126/69 mmHg，气管切开，呼吸机辅助通气，双侧瞳孔0.5 cm，对光反射消失，双侧巴氏征未引出。2017年10月5日行头颅CT（图1），提示左侧大脑半球散在积气。患者入院后3 d出现发热，2017年10月11日血培养结果为产气荚膜杆菌，但脑脊液培养阴性。予脱水降颅压，抗感染等对症支持治疗，体温恢复，血培养复查阴性。但患者复查头颅CT（图2）提示气颅内积气较前增多，患者逐渐出现尿崩，严重高钠血症，2017年11月5日患者家属要求自动出院。

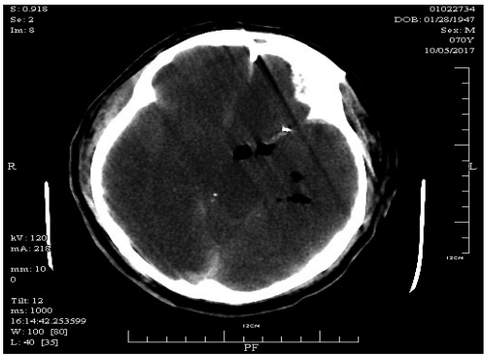

图1 入院时头颅 CT示意图

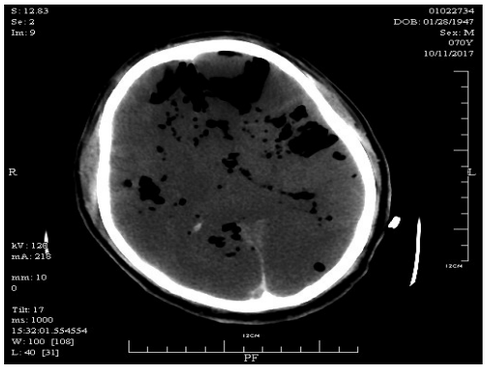

图2 治疗后复查头颅CT示意图

2 讨论

正常颅腔内无气体，颅腔内出现气体即为气颅，最早是1866年Thomas在给一名创伤患者尸检过程中发现的[1]。气颅的发生常常与颅骨的破坏有关，包括头面部的创伤、颅底肿瘤、开颅手术、鼻内镜手术，甚至是不当的经鼻气管插管等。其气体主要有3种方式进入颅内：①颅骨开放性骨折或开颅

DOI：10.13558/j.cnki.issn1672-3686.2019.03.030

基金项目：浙江省医学会临床科研资金项目（2018ZYC-A29）

作者单位：310000 浙江杭州，浙江大学医学院附属杭州市第一人民医院急诊科

通讯作者：方金燕，Email：fjy830818@126.com

手术，空气经破损口直接进入颅内；②颅底骨折或手术伴有脑脊液的外溢，使颅内压降低，外界空气经破口进入颅内；③骨折累及副鼻窦或骨折延及颅底时，伤后患者大声叫喊、咳嗽、呕吐等时，气体大量进入颅内。脑室-腹腔的脑脊液分流术不仅造成颅骨的破损，也可形成巨大的颅内负压，导致张力性气颅的发生[2]。感染也是发生气颅的常见原因，包括鼻窦炎、中耳炎及乳突炎等[3,4]。当鼻窦、中耳鼓室和乳突等连通外界和颅腔的部位发生炎症，骨质和脑膜的破坏引起了颅内感染，同时也导致气体随破口进入颅内，形成气颅。化脓性脑膜炎引起气颅的报道也不少[5]，多数认为致病菌产生气体造成气体在颅腔内聚集，同时脑组织的缺血可能使气体不容易被吸收，进而加重气颅。另外，Miyaji等[6]还曾报道1例因尾骶部巨大皮肤溃疡导致椎管瘘，引起脑膜炎伴气颅。其他少见的原因包括腰椎穿刺、椎管内麻醉等穿刺后蛛网膜下腔压力降低，空气进入蛛网膜下腔，随着脑脊液循环进入颅内。对于婴幼儿来说，不适当的正压通气或高流量鼻导管吸氧也可能使气体经过颅底薄弱区进入颅内，导致气颅[7]。中心静脉或者外周静脉置管导致的颅内静脉空气栓塞是较罕见的情况，报道认为气体在与血流相反的方向上穿过静脉到达颅内静脉窦导致气颅[8]。

本病例为出血性脑梗塞患者，持续昏迷状态，无法通过症状来判断气颅发生时间。值得注意的是颅内气体最早发现主要分布在左侧额颞叶，即血管介入治疗的主要区域，而蝶窦及右侧大脑未见气体分布。结合患者介入治疗病史，考虑可能在血管造影过程中发生了血管内的气体栓塞。类似的报道并不多见。2015年国外报道了一名42岁女性因蛛网膜下腔出血及颅内血肿行诊断性血管造影后出现气体栓塞[9]。随着时间的推移，本病例患者复查头颅CT可见气颅情况进一步加重。这可能与患者术后发生了左侧脑出血，气体随着破裂的血管漏出有关。同时脑梗塞、脑出血后的血脑屏障破坏使气体进一步进入脑实质[10]。

本病例较为复杂的是患者术后进行了5次高压氧治疗后才被发现气颅。许多颅脑外伤、颅底骨折的患者在进行高压氧治疗时会发生气颅。起初高压氧被认为是导致该患者气颅的主要原因，然而追问患者家属否认患者近期有头颅外伤史，完善颅底冠状位CT检查也未发现颅底损伤性改变。而另一方面颅底伤口常常形成单项活瓣作用，在停止高压氧治疗后气颅一般不会再持续加重，因此，高压氧可能是气颅加重的因素之一，但不是发生的主要原因。另外该患者存在产气荚膜杆菌的血流感染，头颅CT可见鼻窦气液平提示鼻窦炎，但头颅CT未见明确骨质破坏情况，且脑脊液培养阴性，感染控制后气颅也未见好转，均不支持感染为颅内积气的原因。

综上所述，本病例因脑血管造影导致的气体栓塞，在多种因素作用下进一步发生严重气颅。血管造影术中注射空气可能更常见，医务人员应该小心谨慎，尽早发现问题，避免延误病情造成严重后果。

参考文献

1 Schirmer CM, Heilman CB, Bhardwaj A.Pneumocephalus: case illustrations and review [J].Neurocritical Care, 2010, 13(1): 152-158.

2 Najera Aguilar E, Castle Ramirez M, Bollar Zabala A, et al.Delayed spontaneous pneumocephalus in ventriculoperitoneal shunting: two case reports and literature review[J].Neurocirugía, 2014, 25(2):86-89.

3 Matsuo S, Matsumoto K.Free air in the cavernous sinus secondary to acute isolated sphenoid sinusitis[J]. Nmc Case Report J, 2016, 3(2): 49.

4 Ohe Y, Maruyama H, Deguchi I, et al.An adult case of pneumocephalus and pneumococcal meningitis associated with the sphenoid sinusitis[J]. Int Med, 2012, 51(9): 1129.

5 Katyal A, Dmello D.Clostridium septicum Pneumocephalus[J].Neurocritical Care, 2016, 24(2): 264.

6 Miyaji Y, Kurokawa T, Tanaka F, et al. Meningitis with pneumocephalus originating from a sacral pressure ulcer[J].Int Medi, 2013, 52(18): 2163-2164.

7 Iglesiasdeus A, Pérezmuñuzuri A, Lópezsuárez O, et al. Tension pneumocephalus induced by high-flow nasal cannula ventilation in a neonate [J]. Arch Dis in Child Fet al Neonatal Ed, 2016, 102(2):F173-F175.

8 Laurent PE, Coulange M, Bartoli C, et al.Retrograde cerebral venous air embolism: a rare cause of intracranial gas[J].Diagn Interv Imaging, 2014, 95(11): 1113-1115.

9 Söderman M, Bystam J.Cerebral air emboli from angiography in a patient with stroke.A case report[J].Acta Radiologica, 2015, 42(2): 140-143.

10 Yin JH, Chuang YJ, Hu HH.Pneumocephalus associated with massive cerebral air embolism [J].Acta Neurologica Taiwanica, 2013, 22(2): 93-94.

（收稿日期　2018-11-06）

（本文编辑　蔡华波）