·经验交流·

MRI与16层螺旋CT诊断原发性肝癌的效果对比分析

潘善军 杨海 戴霄红

原发性肝癌是较为常见的恶性肿瘤，发病初期无明显或典型的症状体征，若发现肝区疼痛、肝脏肿大、乏力纳差、腹水、水肿等症状体征，则提示肿瘤病情进展迅速，预后较差[1]。若在无明显症状体征的亚临床阶段能早发现早治疗，可以有效改善肝癌患者预后和生活质量[2]。本次研究对96例临床疑似肝癌患者分别进行CT增强扫描和MRI检查，比较两种检查方法诊断原发性肝癌的效果和临床价值，为临床早期筛查诊断原发性肝癌提供依据。

1 资料与方法

1.1 一般资料 选取2016年1月至2018年6月在恩泽医院疑为原发性肝癌的96例患者作为研究对象。纳入标准：①经超声检查临床怀疑为原发性肝癌；②年龄≥18岁；③所有患者均进行CT增强扫描、MRI检查；④进行手术或肝穿刺后病理检查；⑤患者或家属对本研究知情同意，并签署知情同意书。排除合并有严重的心、脑、肺、肾器官疾病患者，合并其他恶性肿瘤患者，凝血功能紊乱者，碘过敏患者等。96例疑似原发性肝癌患者中，男性57例、女性39例；年龄30~59岁，平均年龄(43.48±8.72)岁；临床症状：有恶心呕吐68例、肝部疼痛54例、上腹饱胀34例、乏力纳差30例、持续低热24例。

1.2 方法

1.2.1 CT检查 采用Lightspeed 16层螺旋CT扫描仪(由美国GE公司生产)进行检查。患者检查前禁食5~6 h，取仰卧位，腹部放松，双臂上举，扫描范围从膈顶到髂嵴。平扫扫描参数：管电压120 kV，管电流300 mA，扫描层厚7.5 mm，矩阵512×512；平扫后进行增强扫描，外周肘静脉注射300%碘帕醇注射液100 ml，流速为3 ml/s，动脉期采用智能追踪(Smart Prep)腹主动脉阈值触发技术，门静脉期延迟扫描为60 s，而平衡期延迟扫描为120 s。

1.2.2 MRI检查 采用Signa HDxt 1.5T超导磁共振扫描仪(由美国GE公司生产)进行扫描检查，患者检查前禁食5~6 h，取仰卧位，腹部放松，双臂上举，进行核磁共振冠状面、横断面扫描，8通道体相控阵线圈，使用呼吸门控，扫描参数：双回波T1 FSPGR(TR 185 ms、TE 2.3 ms/4.8 ms)、T2WI(TR 3000 ms、TE 85 ms)，层厚7 mm，视野(FOV)40 cm×30 cm，冠状位2D FIESTA；平扫结束后进行增强扫描，采用LAVA轴及冠状位扫描(层厚4 mm)，钆喷酸葡胺20 ml静脉注射，流速3 ml/s，扫描时间采用循环时间计算法，图像后处理在GE ADW4.6工作站进行重建。

1.3 统计学方法 应用软件SPSS 18.0进行数据分析，计数资料组间比较采用χ^2检验。设$P<0.05$为差异有统计学意义。

2 结果

2.1 CT与MRI检查特征性图像比较见图1~4

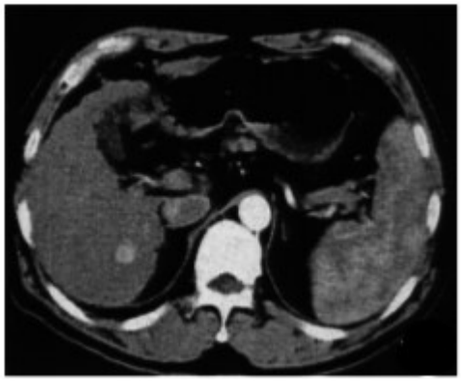

图1 动脉期CT增强扫描病灶图

DOI：10.13558/j.cnki.issn1672-3686.2019.01.019

基金项目：台州市科技计划项目(2015A33088)

作者单位：318053 浙江台州，台州恩泽医疗中心(集团)恩泽医院放射科(潘善军、杨海)；台州恩泽医疗中心(集团)路桥医院肿瘤内科(戴霄红)

图2　门静脉期CT增强扫描病灶图

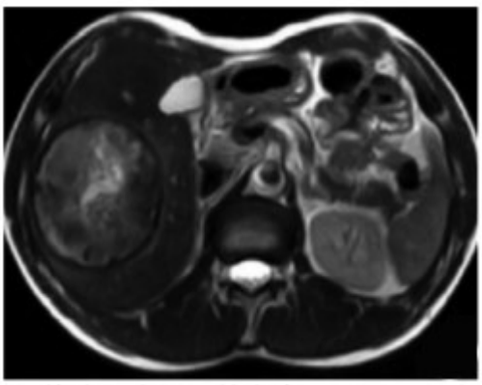

图3　MRI T2WI扫描病灶图

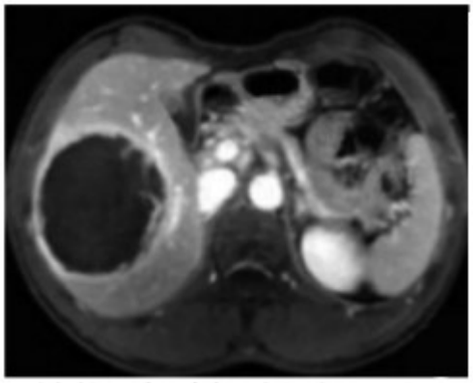

图4　MRI增强扫描病灶图

由图1可见，在动脉期病灶明显强化。由图2可见，在门静脉期病灶密度呈现迅速下降。由图3可见，病灶在MRI T2WI上呈现高信号。由图4可见，MRI 增强扫描后病灶则呈现不均匀强化。

2.2　CT与MRI诊断对不同部位、病灶大小的原发性肝癌检出率比较　以手术或肝穿刺后病理检查为金标准，96例临床怀疑为原发性肝癌患者最终确诊为原发性肝癌64例，均为肝内灶；病灶直径≤3 cm有43例、病灶直径>3 cm有21例。CT与MRI诊断对不同部位、病灶大小的原发性肝癌检出率比较结果见表1。

表1　CT与MRI诊断对病灶部位、病灶大小的原发性肝癌检出率比较/例（%）

检查方法	肝内灶	病灶大小	
		直径≤3 cm	直径>3 cm
CT	43（67.19）	31（72.09）	18（85.71）
MRI	54（84.38）*	40（93.02）*	19（90.48）

注：*：与CT比较，$P<0.05$。

由表1可知，MRI对肝内灶的原发性肝癌检出率高于CT（$\chi^2=5.15$，$P<0.05$）；MRI在病灶直径≤3 cm的原发性肝癌检出率高于CT（$\chi^2=6.54$，$P<0.05$），但两组在病灶直径>3 cm的检出率无明显差异（$\chi^2=0.05$，$P>0.05$）。

2.3　CT与MRI诊断原发性肝癌的效果比较见表2

表2　CT与MRI诊断原发性肝癌的结果比较/例

检查手段		病理检查		合计
		阳性	阴性	
CT检查	阳性	49	9	58
	阴性	15	23	38
MRI检查	阳性	59	4	63
	阴性	5	28	33

由表2计算可知，MRI诊断原发性肝癌的灵敏度、特异度、阳性预测值、阴性预测值及准确率分别为92.19%、87.50%、93.65%、84.85%及90.63%，CT诊断原发性肝癌的灵敏度、特异度、阳性预测值、阴性预测值及准确率分别为76.56%、71.88%、84.48%、60.53%及75.00%。MRI诊断原发性肝癌的灵敏度、阴性预测值及准确率明显高于CT检查（χ^2分别=5.93、4.95、8.23，P均<0.05）。

3　讨论

原发性肝癌在我国具有发病率高、恶性程度高，早期病灶较小，无明显临床症状体征，难于被发现，而且具有侵袭性、转移性等特征[3]；若出现了上腹部疼痛、肝区肿大等不适症状，表明病情进展迅速，往往失去了最佳手术治疗时机，化疗、放疗等手段效果较差[4]。因此，有必要对原发性肝癌患者进行早期筛查和诊断，对控制病情发展，降低肝癌病死率，改善预后具有重要意义。随着医学影像技术的发展，螺旋CT和MRI常用于肝癌的检查，在临床早期诊断肝癌具有较好的效果[5]。螺旋CT扫描能对患者的肝动脉期、门静脉期、延迟期进行多次薄层扫描，可显示肿瘤的位置、大小、营养血管等[6]。

而MRI检查原发性肝癌，具有良好的对比度，可多平面成像，有利于清楚判断肿瘤侵犯肝脏的血管、淋巴结肿大等，而且具有较高的组织分辨率，还可用于治疗后的效果评估[7]。本研究显示，MRI对原发性肝癌患者肝内灶的阳性检出率高于CT，而且MRI在病灶直径≤3 cm的原发性肝癌检出率高于CT，这与刘红权等[8]报道结果相近，这说明MRI对较小的原发性肝癌具有较好的检出率，而且肝内阳性检出率更高。

本次研究结果还显示，MRI检查原发性肝癌的灵敏度、阴性预测值及准确率分别为92.19%、84.85%及90.63%，均明显高于CT检查的76.56%、60.53%及75.00%，这提示MRI检查诊断原发性肝癌更具有优势，陈立军等[9]研究也证实MRI对原发性肝癌的诊断率高于CT检查。而MRI筛查的特异度、阳性预测值与CT筛查无明显差异（$P>0.05$），这可能与本次研究的非肝癌病病例只有32例有关，在今后的研究中有待于进一步扩大样本，提高其鉴别效果。原发性肝癌如果出现病灶沿胆管浸润方向生长，再加上病灶较小、组织分布散乱等情况，会增加临床影像学检查难度。CT扫描的优点在于不受原发性肝癌供血的影响，但它对于小病灶尤其是直径小于1 cm的病灶容易忽略，造成漏诊；螺旋CT增强扫描一般能区分肝细胞肝癌、肝内肿块型胆管细胞癌，但对于较为复杂的且不典型的肝癌诊断则难于区分[10]；而且CT只能在一个平面上进行扫描，不能从多个层面进行，从而影响了临床诊断效果。而MRI具有平面扫描和增强扫描功能，能从多个层次进行扫描肿瘤病灶，具有软组织分辨率高、图像采集信号较多、无放射性等优点，通过肝脏正常组织和病变组织间信号差异来诊断原发性肝癌[11,12]。与CT增强扫描相比，MRI诊断原发性肝癌具有较高的灵敏度，提高了诊断准确率。

参考文献

1 胡富碧，杨茹，杜勇，等.常规MRI联合DWI在腹部淋巴结病变中的应用价值[J].中国医学计算机成像杂志，2014，20(1)：37-41.

2 龙莉玲，彭鹏，黄仲奎.原发性肝癌的早期影像学诊断[J].中华肝脏病杂志，2017，25(5)：329-332.

3 黄凯，郭晓山.MRI与螺旋CT在原发性肝癌诊断上的效能对比分析[J].贵州医药，2017，41(5)：548.

4 项昆，赵鹤亮，郑昌英，等.16排螺旋 CT和 MRI对原发性肝癌TACE术后病灶的疗效判断价值对比[J].实用癌症杂志，2014，29(10)：1315-1317.

5 符忠祥，王伊，许永华.原发性肝癌早期的CT、MRI影像学诊断[J].泸州医学院学报，2016，39(5)：418-420.

6 张道全，周峰.螺旋CT与MRI对原发性胃癌病灶的诊断价值比较[J].医学综述，2015，21(10)：1869-1871.

7 马立华，么旺.MRI与CT在介入治疗肝癌后癌肿残留及复发的早期诊断应用[J].中西医结合肝病杂志，2017，27(1)：50-52.

8 刘红权，陈艳.CT与MRI对原发性肝癌病灶的诊断价值分析[J].现代医用影像学，2017，26(1)：107-108.

9 陈立军，窦新立，刘名龙 等.CT、MRI对肝癌诊断的对比研究[J].中国实验诊断学，2015，19(7)：1172-1173.

10 王宝玲，周连新.螺旋CT、能谱CT和MRI诊断原发性肝癌的临床价值比较[J].实用肝脏病杂志，2016，19(4)：467-470.

11 张顺，韩德义.原发性肝癌的MRI增强表现临床分析[J].中国肝脏病杂志电子版，2014，6(4)：29-31.

12 向森，杨光华，张开芳，等.CT增强扫描与MRI在诊断原发性肝癌患者中临床价值[J].中国CT和MRI杂志，2017，15(7)：88-90.

（收稿日期 2018-10-22）

（本文编辑 蔡华波）